

OPÉ-TRANS
MASCULINISANTES

OPÉ-TRANS MASCULINISANTES

est une brochure pour les personnes assignées femmes à leur naissance par les sciences biomédicales et l'État, et qui sont en transition vers une identité masculinisée ou non-binaire, et toutes celles et ceux s'intéressant aux chirurgies sur son corps pouvant être choisies durant une transition.

Elle répond à la nécessité de donner de la visibilité et de la légitimité à ces interventions en échappant à toute emprise moralisatrice et normalisante.

L'ensemble des opérations présentées dans ce livret n'ont pas pour vocation de préconiser une intervention plutôt qu'une autre, mais bien de présenter les possibilités que peut apporter la chirurgie quant aux transformations corporelles.

Il n'existe pas de transition idéale, ni de meilleure façon de procéder. Chaque personne possède une libre disposition de son corps et de son identité et a de fait le droit de les façonner comme elle l'entend. C'est-à-dire avec ou sans modification corporelles.

INTRODUCTION & SOMMAIRE

◦
LEXIQUE & LÉGENDE◦
ANATOMIE◦
PELVIS FEMELLE & MÂLE
SEXE INTERNE & EXTERNE FEMELLE◦
ANATOMIE DU SEIN◦
MASTECTOMIE PÉRI-ARÉOLAIRE
& AUTRES TORSOPLASTIES◦
OVARIECTOMIE & HYSTÉRECTOMIE◦
VAGINECTOMIE
POST-HYSTÉRECTOMIE ÉLARGIE◦
MÉTAOIDIOPLASTIE◦
SCROTOPLASTIE & IMPLANTS TESTICULAIRES◦
PHALLOPLASTIE◦
PROTHÈSE ÉRECTILE
POST-PHALLOPLASTIE◦
ANNEXES
LEXIQUE & LIENS

OPÉ-TRANS MASCULINISANTES

est un guide réalisé par l'association OUTrans.

ANASTOMOSE

Point de jonction (naturel ou artificiel) de deux nerfs et/ou vaisseaux sanguins.

BRAS DOMINANT

Bras dont on se sert le plus dans la vie quotidienne.

CLITORIS

Organe érectile femelle placé au-dessus de la vulve, composé d'un corps caverneux et d'un capuchon.

COËLIOSCOPIE

Technique chirurgicale mini-invasive de diagnostic et d'intervention sur la cavité abdominale qui consiste à accéder cette cavité par des mini incisions sans cicatrice abdominale étendue.

CORPS CAVERNEUX

Tissu des organes génitaux (clitoris, verge) capable de se remplir de sang pour entrer en érection.

CORPS SPONGIEUX

Tissu composant le pénis, possédant des capacités érectiles et situé au milieu de la verge. Il entoure l'urètre.

COUPE SAGITTALE

Se dit d'un plan vertical et perpendiculaire au plan vu de face.

DICKLIT

De la contraction « dick » et « clitoris » : clitoris élargi sous l'influence de la testostérone. C'est le terme usuel pour parler du clitoris chez les mecs trans et non-binaires, qu'ils soient hormonés ou non. D'autres termes existent et certains trans parlent de leurs parties génitales avec le même vocabulaire que les hommes cisgenres (« bite », « verge », « bite trans » etc.)

EXÉRÈSE

Ablation d'un organe ou extraction d'un corps étranger.

HORMONES

Substances chimiques complexes synthétisées dans le corps. Elles permettent de déclencher ou de réguler, par voie sanguine, l'activité d'un organe ou d'un groupe de cellules situé à un autre endroit du corps.

LIGAMENT

Bande de tissu fibreux résistant qui assure la réunion des os et des cartilages d'une articulation et/ou assurant le soutien des organes.

MÉAT

Orifice observé dans un os ou un organe.

MUQUEUSE

Tissu qui tapisse certaines cavités du corps.

OVAIRE

Glande génitale femelle paire, où se forment les ovules et qui produit des hormones.

OESTROGÈNE / PROGESTÉRONNE / TESTOSTÉRONNE

Hormones (ou stéroïdes) dites sexuelles, synthétisées à partir d'un type de cholestérol, produits majoritairement par les gonades – ovaires et testicules – les glandes surrénales et d'autres organes comme le foie. Les hormones sexuelles sont présents chez tous les individus à des taux variables, selon les âges (puberté, ménopause, andropause), les états (fatigue, stress, grossesse, etc.) et les interactions (alimentaires, traitements de substitution, etc.)

PÉNIS / VERGE

Il est composé d'une racine, d'un corps et d'un gland, et constitué de trois corps érectiles : les deux corps caverneux et le corps spongieux, traversé par l'urètre.

SCROTUM

Poche cutanée protectrice qui contient les testicules.

URÈTRE

Canal permettant de transporter l'urine depuis la vessie vers l'extérieur du corps.

UTÉRUS

Organe sexuel femelle surplombant le vagin.

VAGIN

Organe sexuel femelle s'étendant de la vulve jusqu'à l'utérus et tapissé de muqueuse.

VULVE

Orifice sexuel femelle externe où aboutissent le clitoris, le vagin et l'urètre

ORGANE
RÉTIRÉ, COUPÉ



DÉLIMITATION
ANATOMIQUE



ARTÈRES



INCISION



VEINES



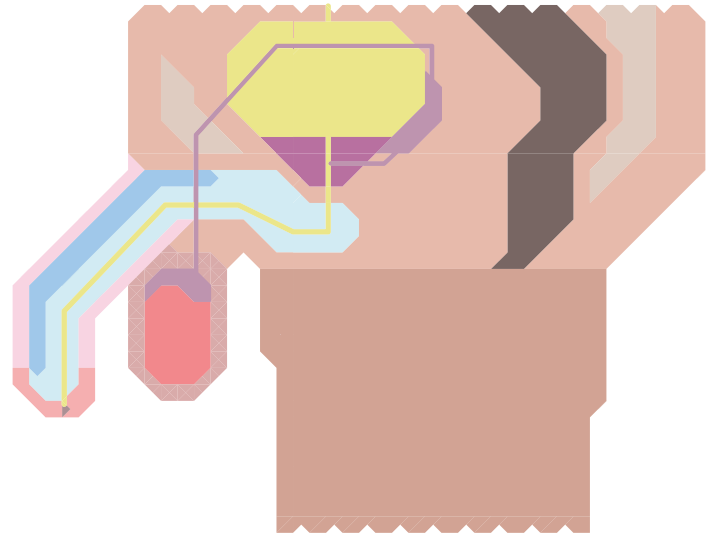

SUTURE



NERFS

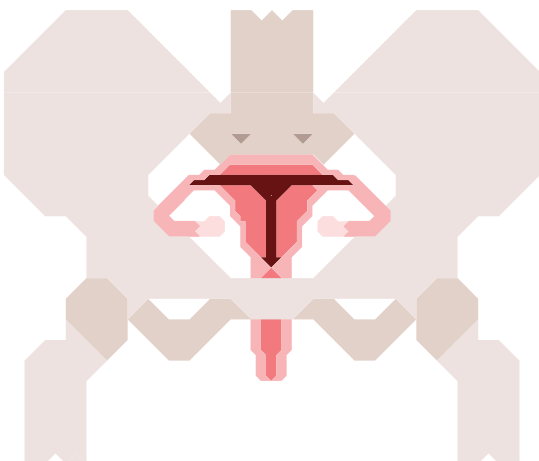


Les définitions présentées ci-dessus, nous ont demandé de standardiser les corps, mais les processus de sexualisation sont bien plus complexes et engendrent des corps mâles, femelles ou intersexes.










- GLAND & CORPS DU CLITORIS ▲
- UTÉRUS & CAVITÉ UTÉRINE ▲
- VAGIN ▲
- LÈVRES ▲
- PEAU (VENTRE & CUISSE) ▲
- OS (PUBIS & SACRUM) ▲
- COLON & RECTUM ▲
- VESSIE ▲

- CORPS CAVERNEUX ▲
- CORPS SPONGIEUX ▲
- PÉNIS (CORPS & GLAND) ▲
- TESTICULES ▲
- PEAU (VENTRE & CUISSE) ▲
- OS (PUBIS & SACRUM) ▲
- COLON & RECTUM ▲
- VESSIE ▲
- VÉSICULES SÉMINALES ▲
- PROSTATE ▲

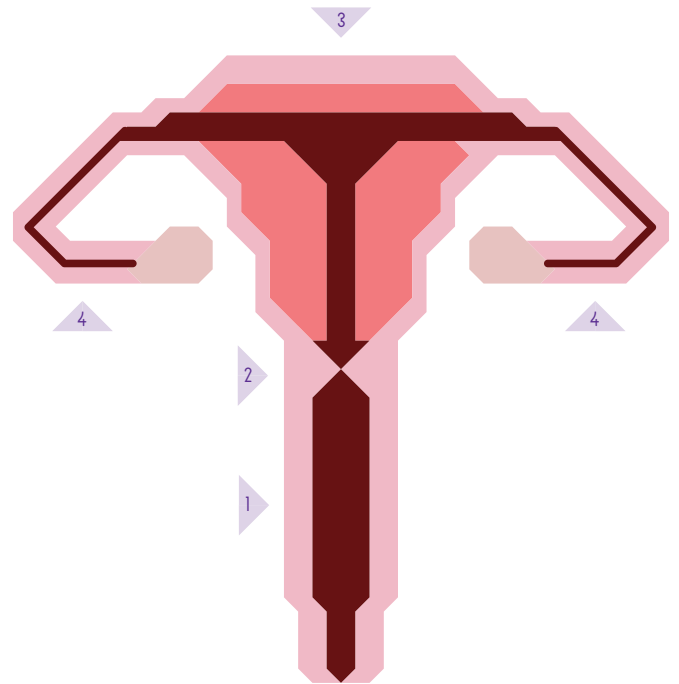
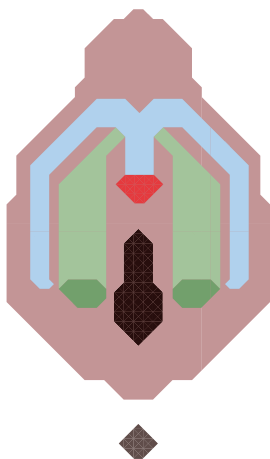









Les interventions touchant les organes génitaux femelles internes visent à stopper la production d'hormones femelles.



- CLITORIS & CAPUCHON DU CLITORIS 
- MÉAT URINAIRE 
- VAGIN 
- PETITES LÈVRES 
- GRANDES LÈVRES 
- ANUS 

- GLAND & CORPS DU CLITORIS 
- BULBES & GLANDES DES VESTIBULES 
- SILHOUETTE DE LA VULVE & DU VAGIN 



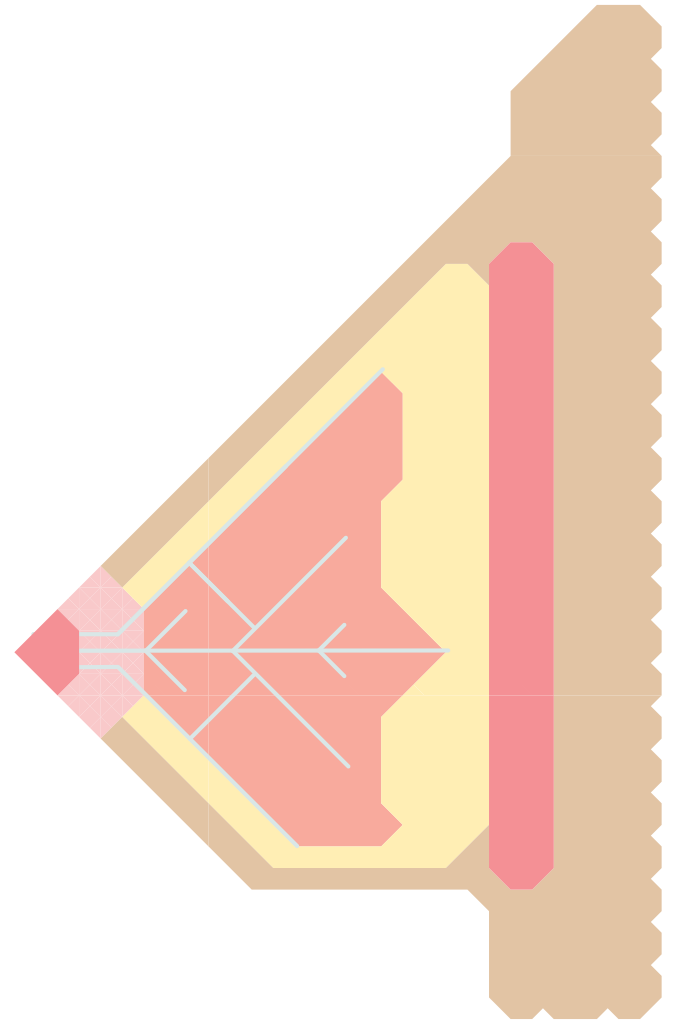

- 1 VAGIN 
- 2 COL DE L'UTÉRUS 
- 3 UTÉRUS 
- 4 TROMPES DE FALLOPE 
- MUQUEUSES 
- OVAIRES 
- PAROIS (TROMPES, VAGIN ET UTÉRUS) 

LA PRISE D'HORMONES MÂLES INFLUE SUR LES CYCLES ET ORGANES SEXUELS FEMELLES

Elle « masculinise » le corps. On entend par masculinisation les caractéristiques physiques que l'on attribue aux hommes cisgenres. À souligner que la « masculinité » a une histoire politique tant dans sa découverte que dans les représentations qu'elle produit sur les catégories « homme » et « femme ».

Le clitoris qui s'allonge et s'épaissit (hypertrophie clitoridienne) tend alors à rappeler une verge. Les métaoïdioplasties visent à accentuer cet effet à partir de cette croissance du dicklit.

Les menstruations, sous l'effet de la testostérone, cessent ou s'espacent, en fonction du dosage et de l'imprégnation dans le corps. Les ovaires peuvent s'atrophier ou devenir polykystiques. La prise d'hormones peut aussi modifier la largeur du vagin et la quantité de cyprine produite.









Les tissus composant les seins
– glandes mammaires, graisse... –
existent chez les mâles et les femelles.
C'est l'œstradiol produite à l'adolescence qui stimule
leur croissance et leur développement.

Les hormones femelles peuvent aussi être produites
à l'adolescence par des hommes cisgenres
(gynécomastie).

La prise de testostérone peut modifier très légèrement
la taille acquise de la poitrine, mais seulement en raison
de la modification de la répartition des graisses et sans
impact sur les glandes mammaires.

Il est cependant possible de porter un binder, qui est
un t-shirt compressif prévu à cet effet, donnant ainsi
l'apparence d'un torse plat. L'usage des bandes médicales
est fortement déconseillé pour des raisons de santé
(douleurs, tissus abîmés, fractures, etc.).

-  TÉTON
-  PEAU
-  TISSUS ADIPEUX
-  GLANDES MAMMAIRES
-  MUSCLE (GRAND PECTORAL)
-  CANAUX GALACTIFÈRES

La morphologie de la poitrine, c'est-à-dire la forme,
le poids, la taille, fait préférer des techniques
d'interventions par rapport à d'autres selon les
personnes et les compétences des chirurgien-nes.

La mastectomie, parfois appelée mammectomie, est l'ablation chirurgicale des deux seins. Il ne s'agit pas seulement de supprimer une partie socialement genrée de son corps mais bien d'en construire une autre.

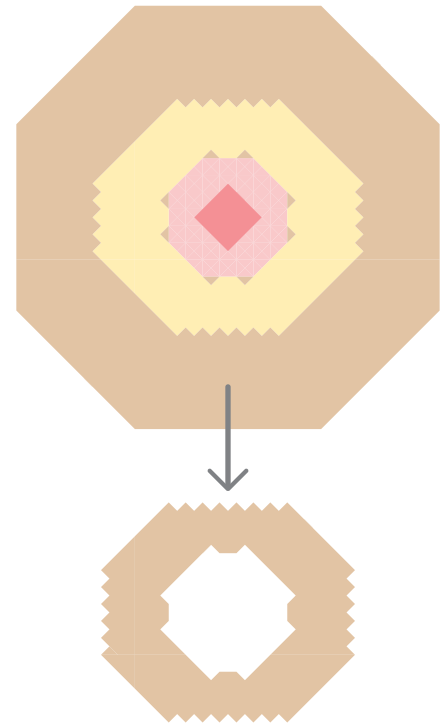
Le choix de la mastectomie peut être fait sur la base de différents critères politiques, économique, personnels et sociaux. D'une part, cette opération apporte un certain confort : plus de binder, la réappropriation identitaire d'une certaine « esthétique trans », mais aussi une sécurité dans l'espace public et privé.

De notre point de vue, il existe au-delà de toutes ces possibles (et non exhaustives) raisons un impensé sur les expressions corporelles des mecs trans et non-binaires et sur la masculinité. Impensé renforcé et produit dans le même temps par les normes sociales prêtées à la masculinité.

L'OPÉRATION :

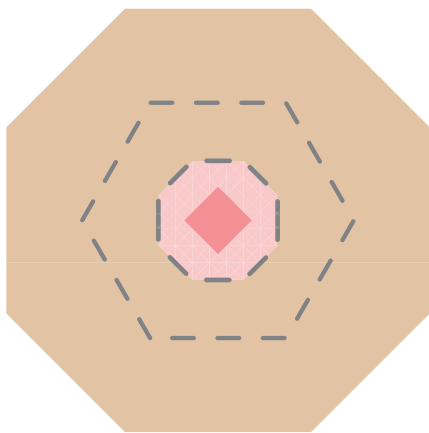
Le principe consiste à retirer l'ensemble des glandes mammaires et des tissus graisseux, dans l'optique d'obtenir un torse plat. Il existe un certain nombre de techniques opératoires envisageables, appliquées en fonction de la taille et de la morphologie des seins.

Ci-dessous, une mastectomie péri-aréolaire totale.



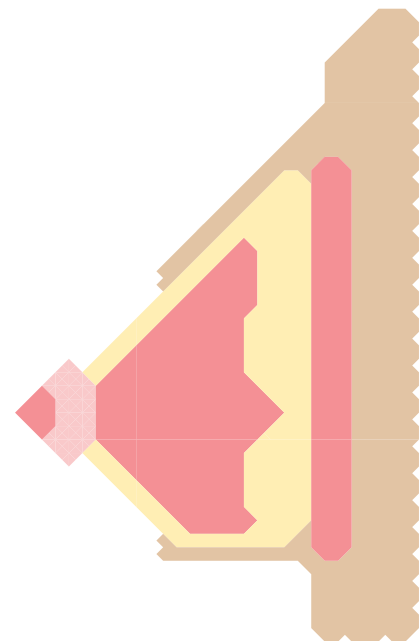
2

Le lambeau de peau est complètement retiré mais le téton reste en place.



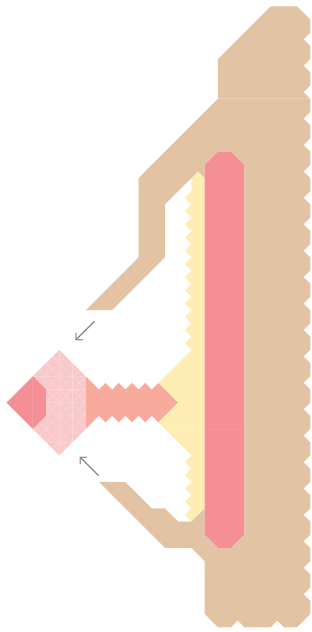
1

Toutes les étapes sont pratiquées sur les deux seins, dans le même temps. Tout autour de l'aréole de chaque sein un lambeau de peau sphérique est incisé.



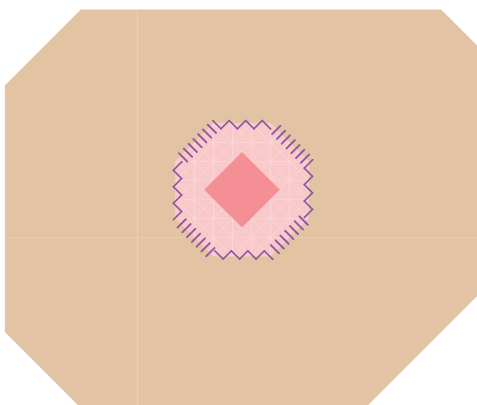

3

VUE EN COUPE
Le sein vu en coupe, avec prélèvement d'un lambeau de peau, se présente de la sorte. L'ensemble des tissus le composant peuvent être supprimés.



4

Les seins sont donc évidés complètement.
La peau est tirée vers l'auréole du téton
en vue d'être recousue.

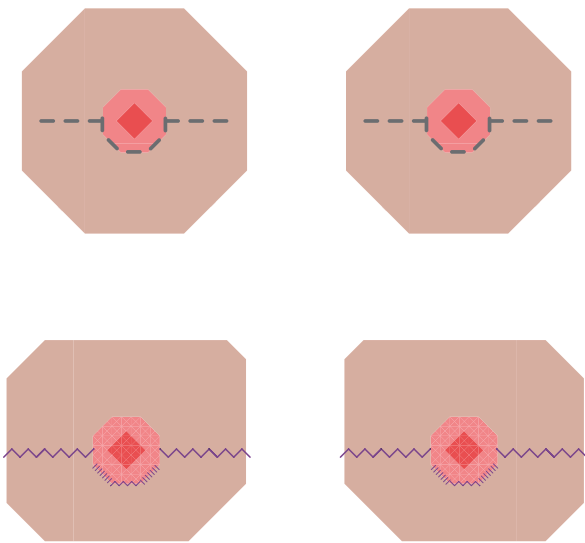


5

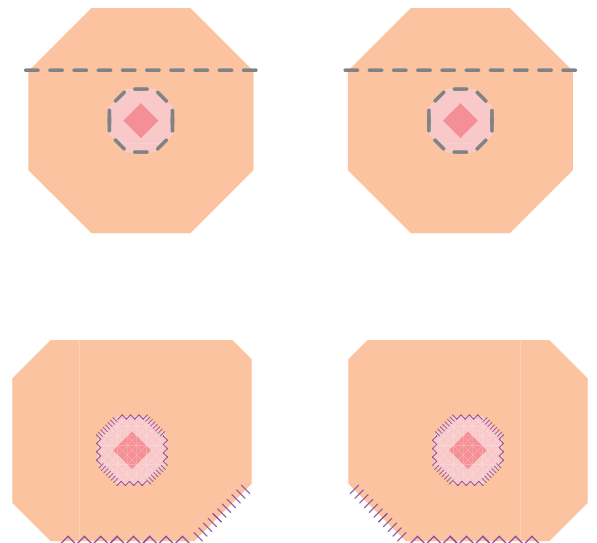
La suture se situe uniquement autour du téton,
laissant une cicatrice minime.

La technique de la mastectomie péri-aréolaire
ne peut pas se pratiquer sur des poitrines trop
volumineuses ; c'est plus souvent celle de la double
incision qui s'applique à ce type de seins.

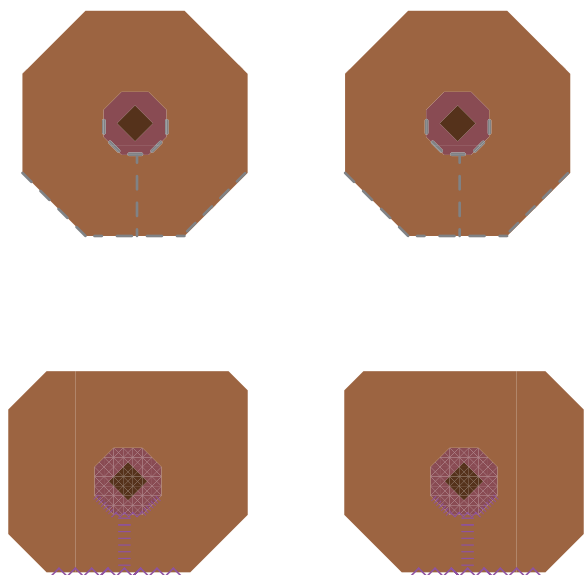
Certaines techniques, comme celles de l'incision
horizontale ou celle de l'ancre,
ne sont plus recommandées,
le résultat esthétique final étant jugé insatisfaisant.



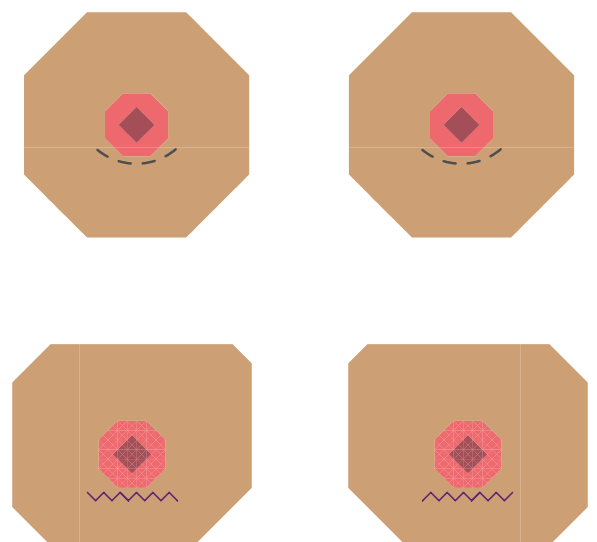
TECHNIQUE DE L'INCISION HORIZONTALE
Une incision au milieu et le long du sein est pratiquée pour retirer complètement la glande mammaire.



TECHNIQUE DE LA DOUBLE INCISION
Le sein est tendu et découpé. La peau restante, une fois la glande évidée, est tirée pour être suturée, les tétons sont retaillés puis greffés.



TECHNIQUE DE L'INCISION EN ANCRE
Le sein est ouvert depuis l'aréole jusqu'à sa base, puis incisé le long de celle-ci donnant une forme d'ancre à la suture.



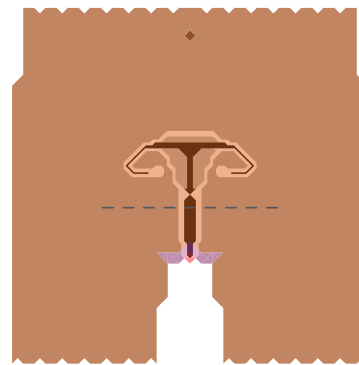
TECHNIQUE PÉRI-ARÉOLAIRE
Réservé aux petites poitrines, l'intervention consiste en une petite ouverture sous le téton pour retirer la glande par cette ouverture.

Intervention qui consiste à retirer une partie ou la totalité des organes génitaux internes femelles.

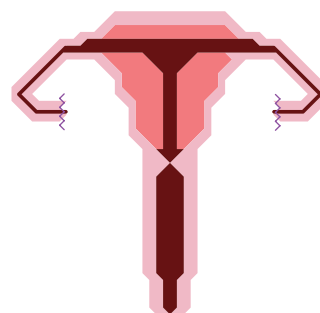
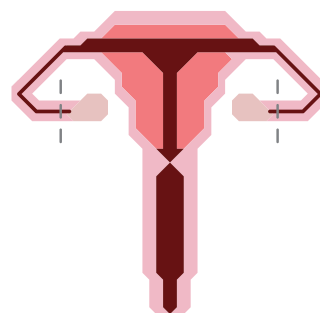
Elle permet d'interrompre la sécrétion d'hormones femelles à partir des ovaires.

Il est possible de réaliser une incision au fond du vagin pour évacuer l'utérus et les ovaires.

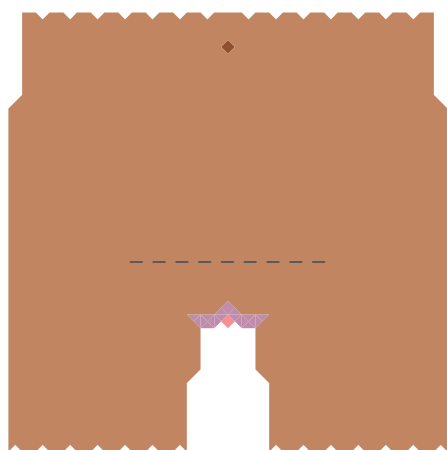
Il est également possible de garder le col de l'utérus mais attention aux risques de cancers à surveiller avec dépistages réguliers et suivi médical.




1



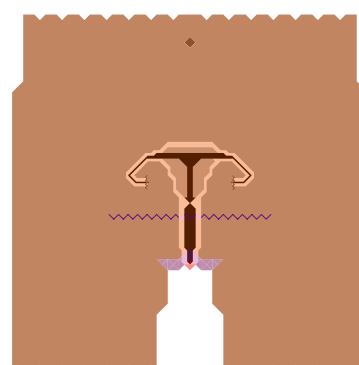
2



1



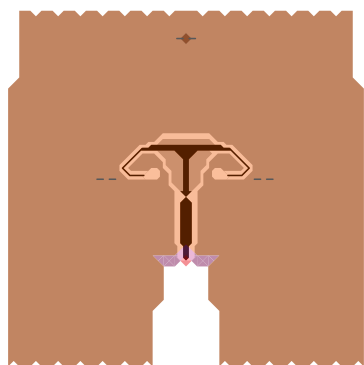
2



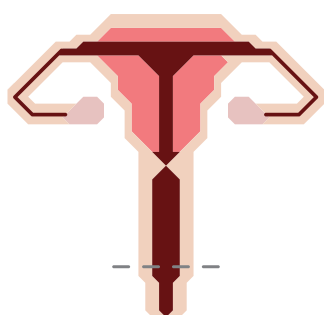
3

INCISIONS
L'hystérectomie peut être pratiquée par le biais
1 / d'une incision horizontale
ou 2 / de micro-incisions
lors d'une intervention par cœlioscopie.

OVARIECTOMIE PAR INCISION HORIZONTALE
1 / L'incision horizontale est réalisée
2 / Les vaisseaux ovariens sont clipsés ou liés.
Les ovaires sont retirés, l'utérus et le vagin sont intacts.
3 / L'incision est suturée.



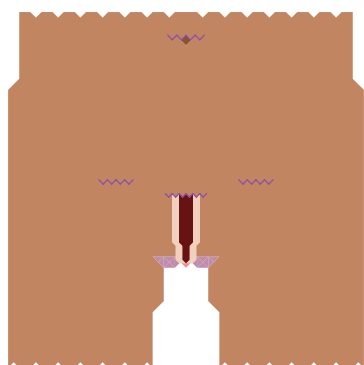
1



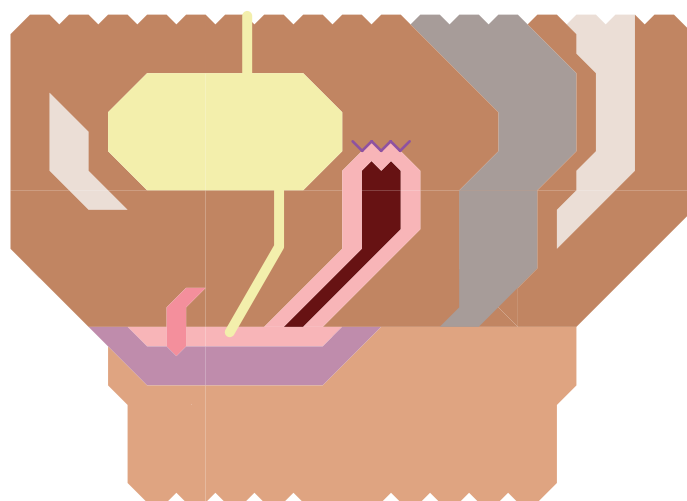
2



2



3



HYSTÉRECTOMIE ÉLARGIE PAR COELIOSCOPIE
1 / Les incisions coelioscopiques sont réalisées.
2 / Le bas du vagin est incisé pour être retiré
ou les parois sont fusionnées.
Les ovaires, les trompes, le corps et le col de l'utérus sont retirés.
3 / Les incisions sont suturées.

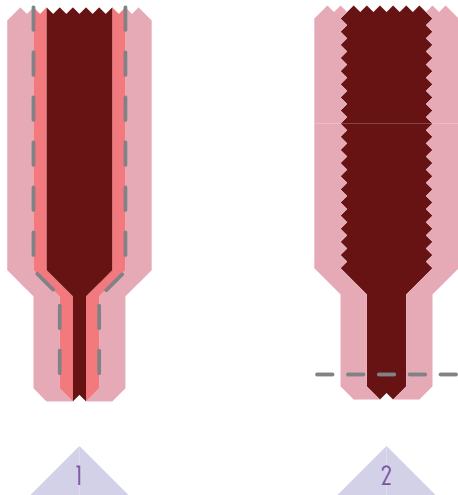
Coupe sagittale d'un pelvis femelle
après une hystérectomie élargie.

Opération ayant pour objectif de retirer tous les tissus qui constituent le vagin et à le refermer.

Cette intervention empêche ainsi toute intromission vaginale.


Cette fermeture définitive réduit les risques cancéreux.

La vaginectomie peut se pratiquer après une hystérectomie ou dans le même temps que l'hystérectomie.



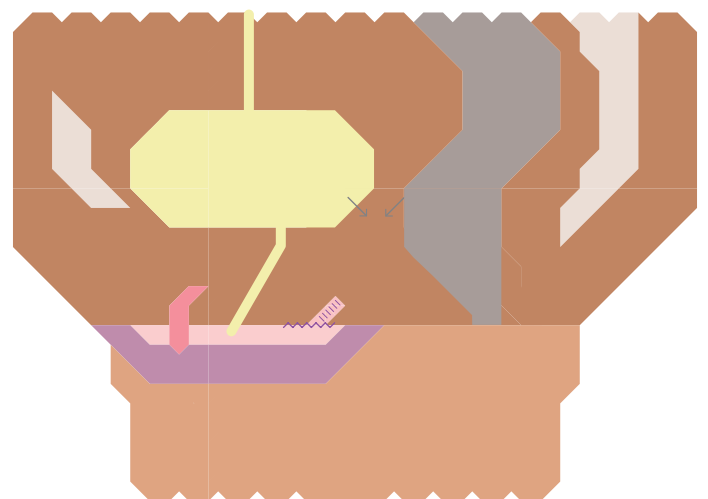
1

2



3

1 / La muqueuse tapissant le vagin : ▲ est soit découpée et retirée, soit détruite au laser.
2 / Le bas du vagin est incisé pour être retiré.
3 / L'entrée du vagin est suturée.



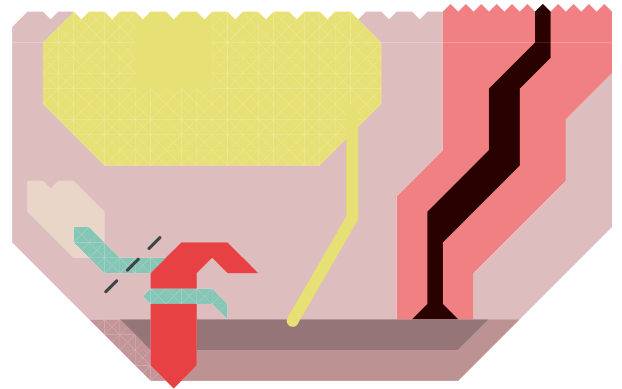
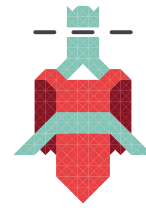
4

Une fois le vagin retiré et son entrée suturée, la vessie et le rectum viennent combler cet espace.

La métaoïdioplastie, ou méta, est une intervention chirurgicale ayant pour but de modifier l'apparence et la fonctionnalité du dicklit.

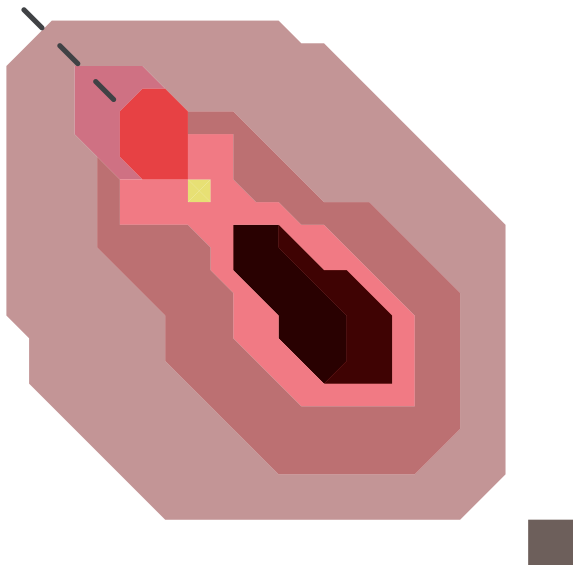
Celui-ci, sous l'influence des hormones, s'est « masculinisé » en s'hypertrophiant. La métaoïdioplastie consiste à accentuer cet effet en créant un micro-pénis.

Elle peut s'accompagner d'une uréthroplastie, d'une scrotoplastie et/ou d'une vaginectomie. Ci-dessous une méta couplée à une uréthroplastie.



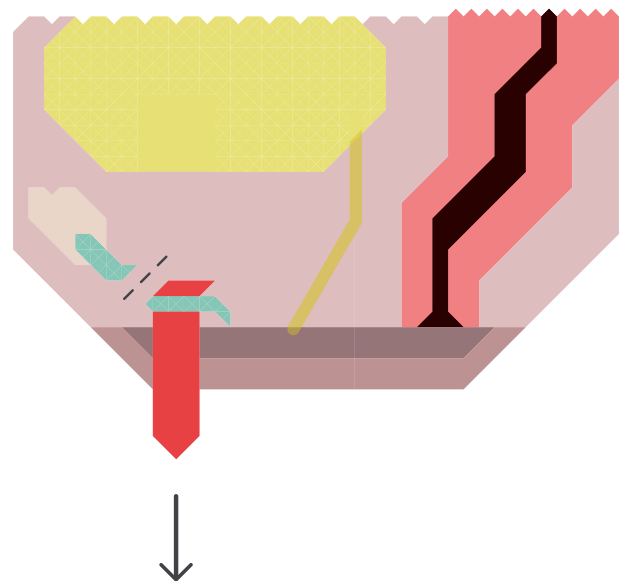
2

VUE EN COUPE
Le ligament suspenseur est sectionné.



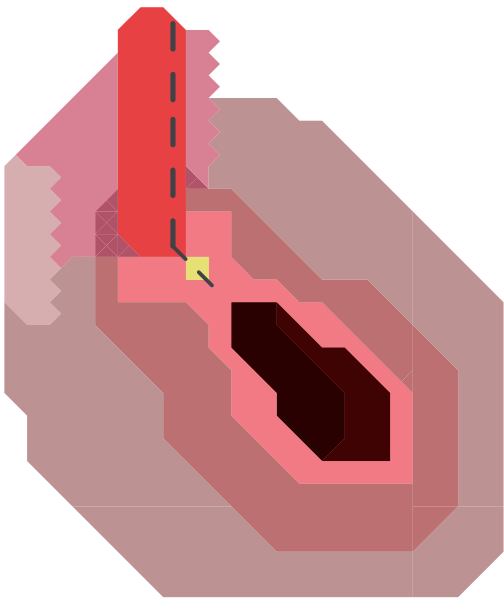
1

VUE DE 3/4
Une incision pubienne et du capuchon du clitoris est pratiquée afin de dégager le dicklit, en coupant ses points d'attache.



3

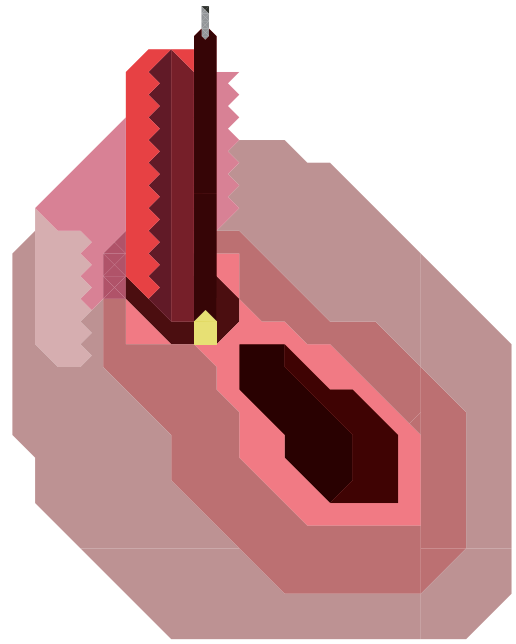
VUE EN COUPE
Le dicklit est alors déplacé vers le bas et découvre sa taille totale.



4

VUE DE 3/4

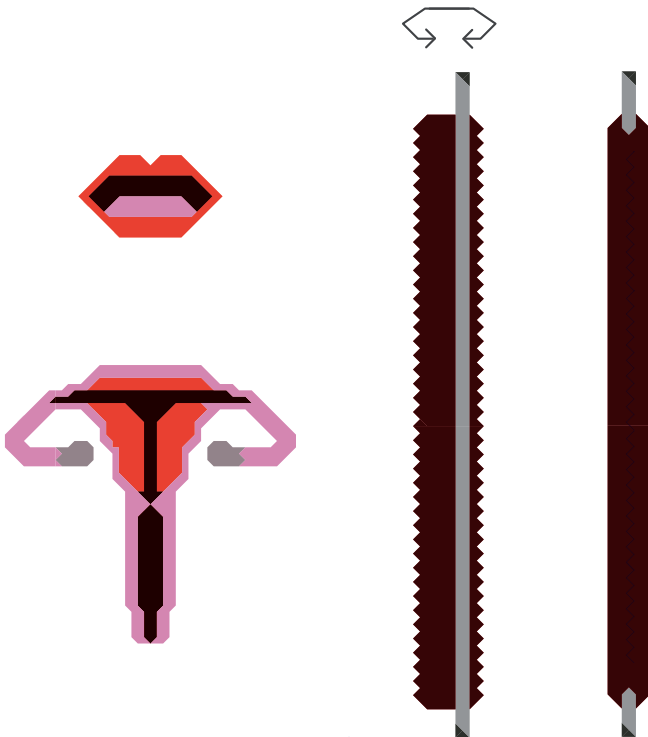
Si le déplacement du méat urinaire est souhaité, le dicklit est incisé pour accueillir l'expansion du canal urinaire.



6

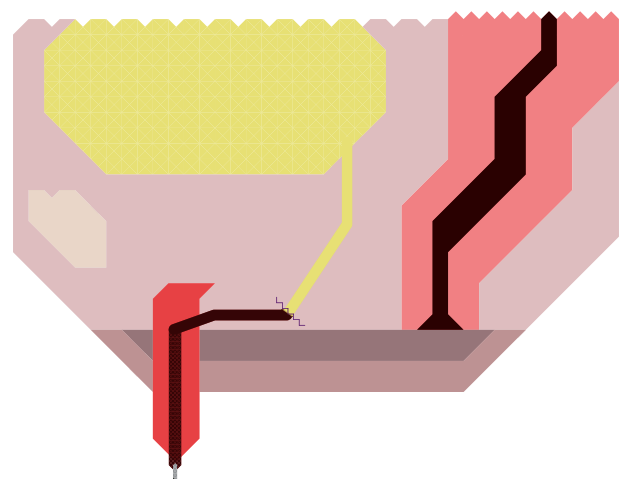
VUE DE 3/4

Le nouvel urètre est introduit à l'intérieur du dicklit, et anastomosé au canal urinaire.



5

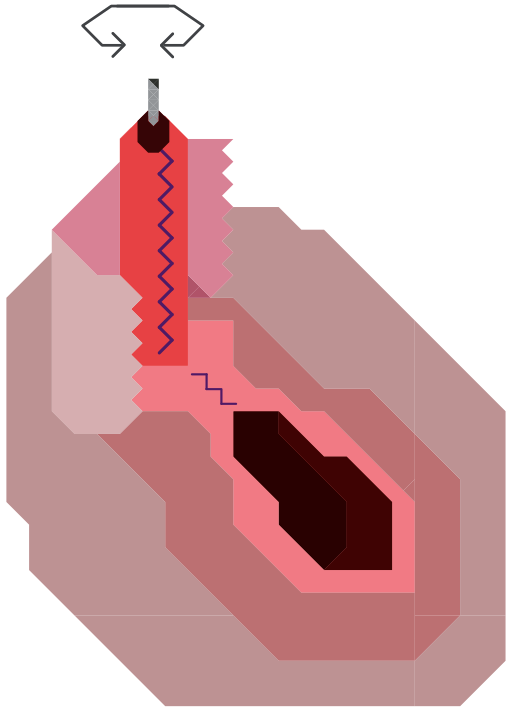
Le nouveau canal urinaire est créé à partir d'un prélèvement de muqueuse buccale ou vaginale. Celle-ci est greffée sur le corps caverneux du clitoris.



7

VUE EN COUPE

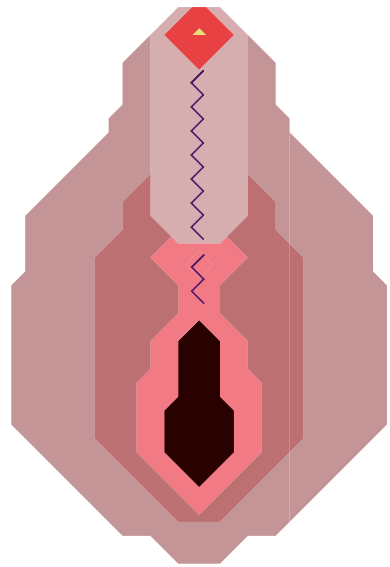
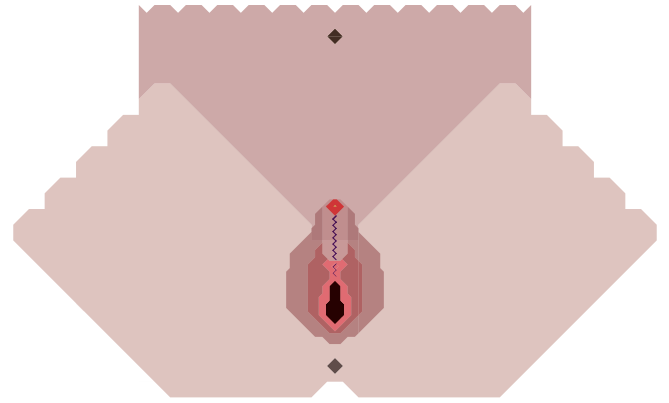
L'ancien canal a ainsi été déplacé pour s'étendre de la vessie jusqu'au bout du gland du dicklit et permettre l'expulsion des urines par le néo-pénis.



8

VUE DE 3/4

La peau incisée du pubis sert ensuite à recouvrir le nouvel organe, elle est suturée autour du dicklit.

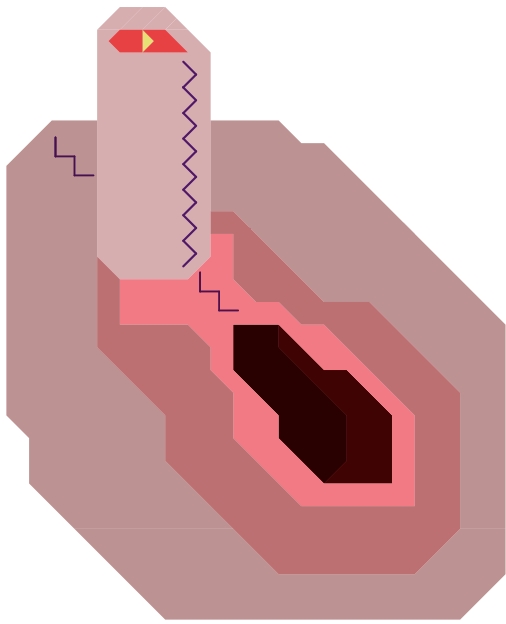
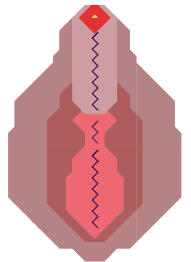
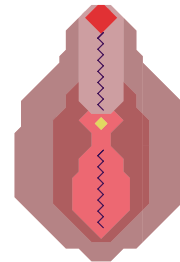
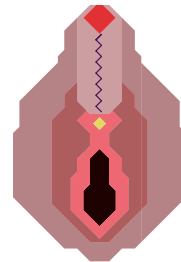


1

2

3

4



VUE DE 3/4

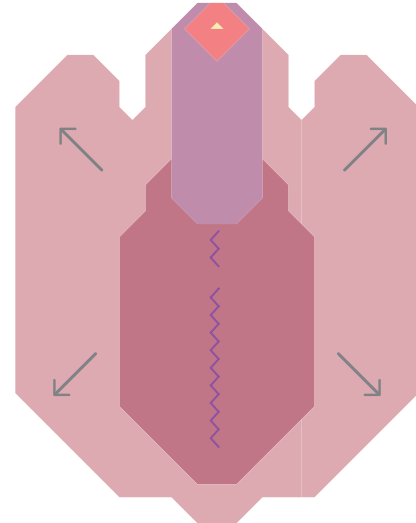
La métaïdioplastie avec uréthroplastie a donc été réalisée.

LES VARIANTES DE MÉTA

- 1/ Avec uréthroplastie, sans vaginectomie
- 2 / Sans uréthroplastie, ni vaginectomie
- 3 / Sans uréthroplastie, avec vaginectomie
- 4 / Avec uréthroplastie et vaginectomie

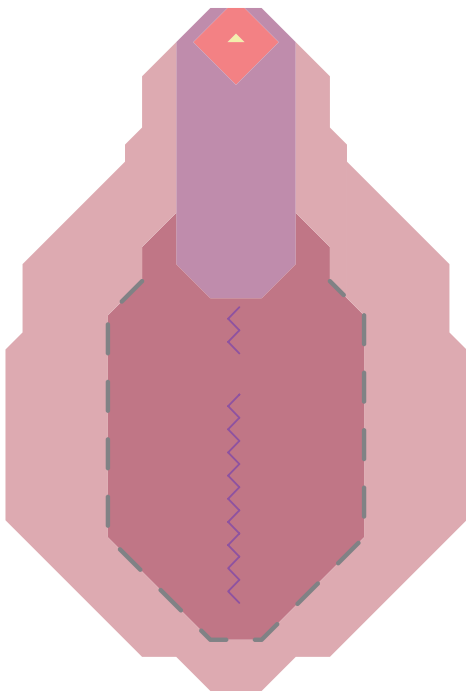
Intervention qui consiste à créer un néo-scrotum à partir des grandes lèvres qui accueilleront deux implants testiculaires, composés de silicone et/ou remplis de sérum.

La scrotoplastie peut se réaliser dans le même temps qu'une métaïdioplastie ou plus tard. Dans le cas d'une phalloplastie, 12 mois d'intervalles entre la construction du néo-phallus et la pose d'implants sont nécessaires. L'urétroplastie ou la vaginectomie ne sont pas obligatoires pour accéder à cette opération.



2

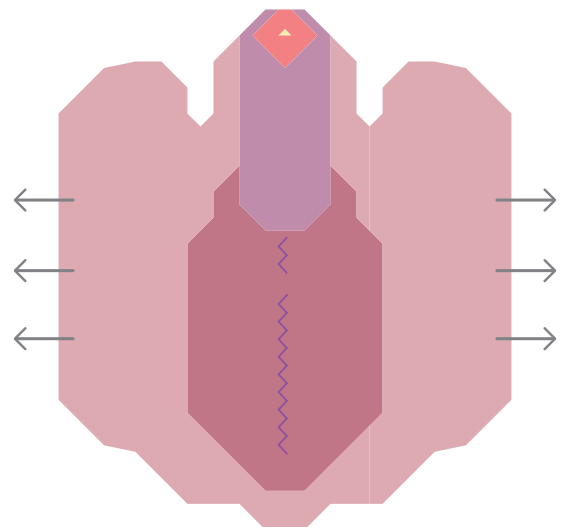
Les grandes lèvres sont libérées.
3 à 6 mois d'intervalles sont nécessaires pour pratiquer la pose de prothèses testiculaires.



1

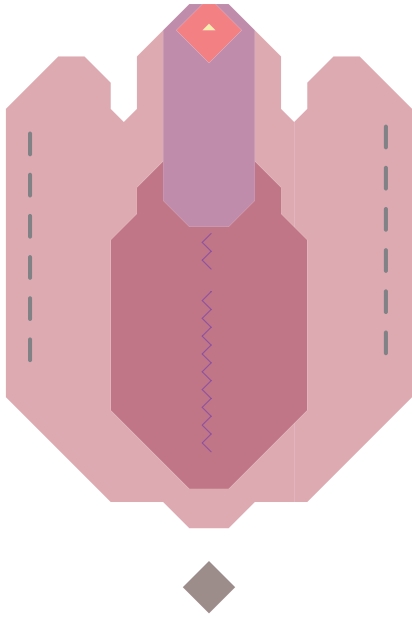
SCROTOPLASTIE

Les deux grandes lèvres sont incisées.





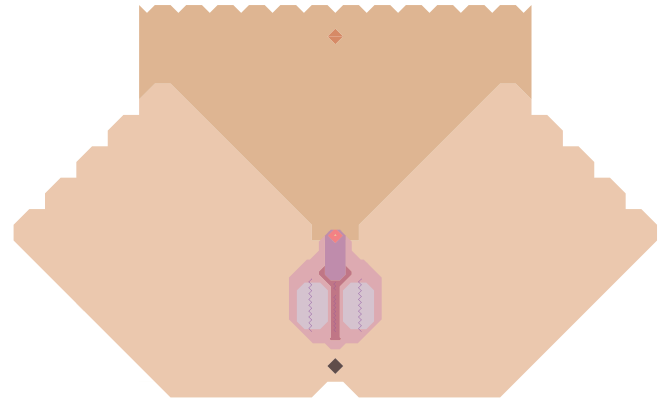
3

Durant l'attente de pose d'implants, la peau des grandes lèvres servant à accueillir les futures prothèses peut être étirée grâce à des exercices de stretching ou plus rarement despanseurs cutanés.



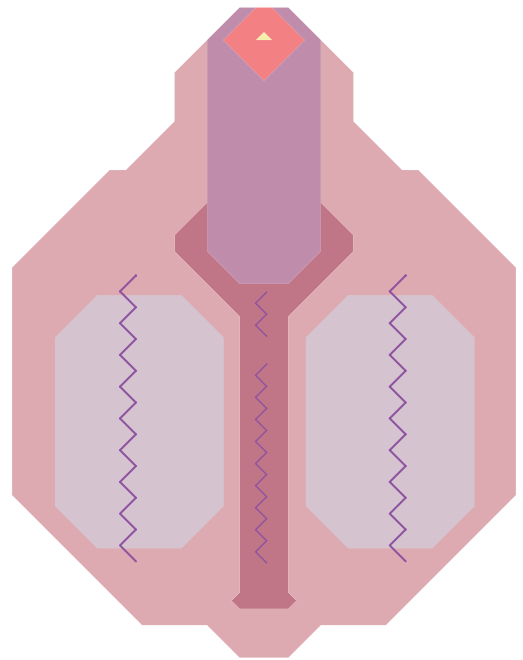
4

Deux incisions vers le bord extérieur des grandes lèvres sont réalisées.



5

Les incisions laissent la place pour insérer à l'intérieur des lèvres les deux prothèses testiculaires choisies.



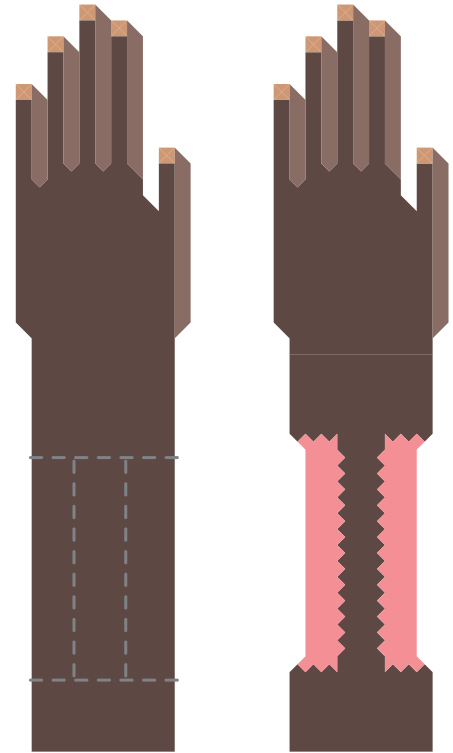
6

Les lèvres sont recousues. La scrotoplastie suivie de la pose des implants est terminée.

Intervention qui consiste à créer un néo-pénis à partir du prélèvement d'un lambeau de peau (avant-bras, ventre, cuisse) souvent couplée avec une uréthroplastie.

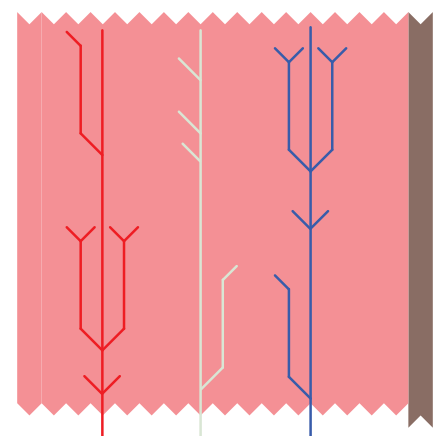
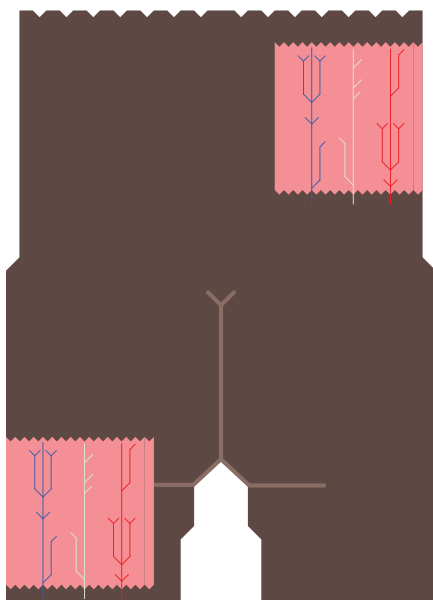
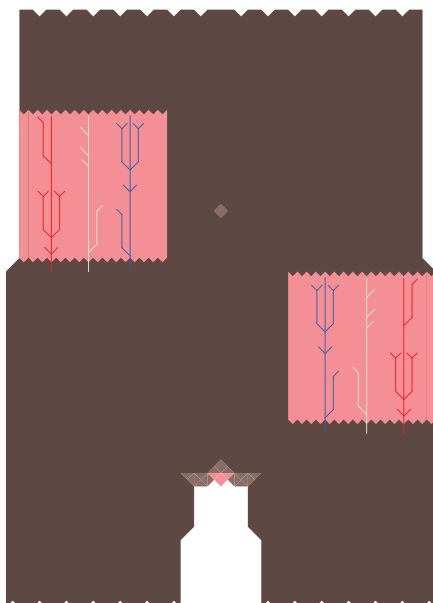
L'uréthroplastie a pour but de réparer / allonger l'urètre à l'aide d'un greffon, le plus souvent cutané, parfois muqueux (muqueuse vésicale ou buccale).

La phalloplastie ne se réalise qu'après ou dans le même temps qu'une hystérectomie. La plupart des techniques actuelles de phalloplastie se déroulent en plusieurs étapes.




1

Une incision tout autour de l'avant-bras non-dominant est réalisée. Une bande de peau est préservée.



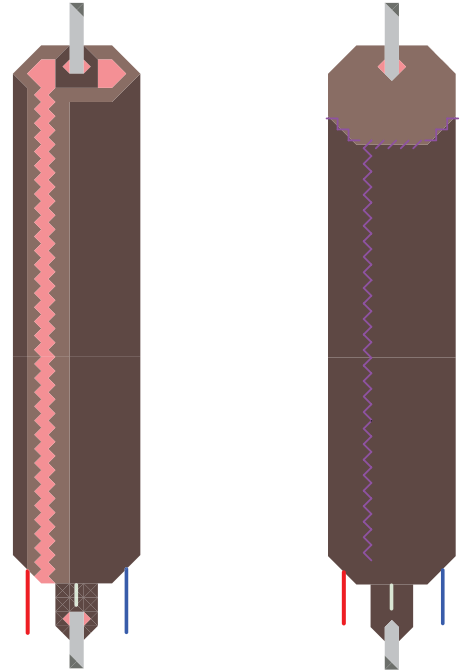
2

Une grande partie de la peau est prélevée, avec les artères, les veines et les nerfs.



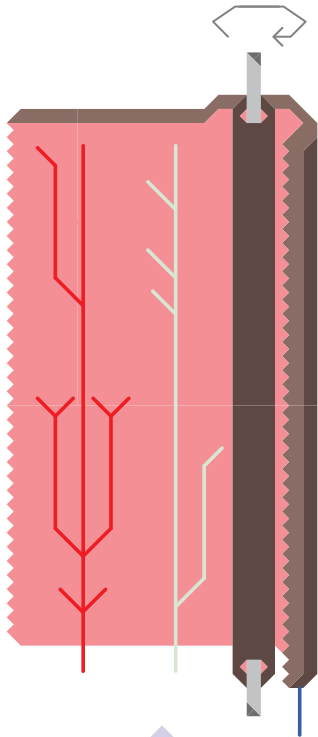
3

Le futur canal urinaire est créé avec une partie de la peau prélevée qui est enroulée sur elle-même.



5

Le néo-pénis est suturé, le gland dessiné puis cousu.






4

Le reste de la peau est ensuite enroulée autour du néo-urètre.



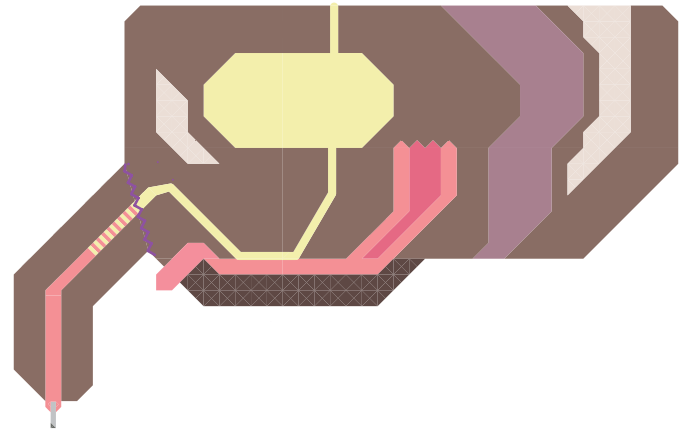
6

Une incision pubienne, au dessus du clitoris vise à implanter le néo-pénis.




7

Le néo-pénis est vascularisé et innervé en anastomosant les vaisseaux et nerfs de l'avant-bras avec ceux de la région du pelvis.



8

L'ancien canal urinaire est prolongé vers l'avant et anastomosé également au nouvel urètre.

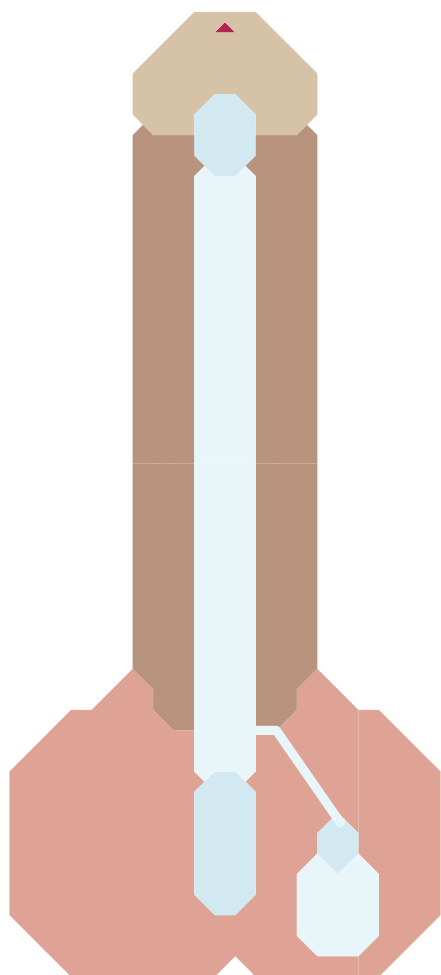


La phalloplastie a été réalisée. Un implant érectile et/ou des implants testiculaires seront mis en place 12 mois après.

La prothèse érectile est placée dans le néo-pénis 12 mois après la phalloplastie.

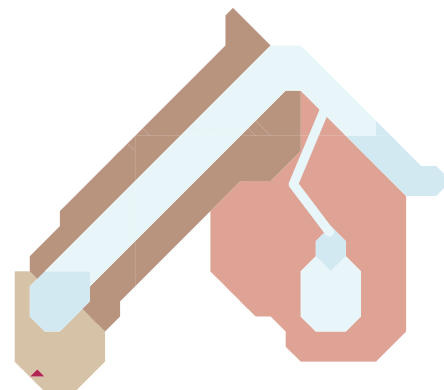
Posée à l'intérieur du néo-pénis, elle a pour fonction de le rendre rigide grâce à une petite pompe située dans l'un des testicules, permettant ainsi une érection.

La pompe contient un sérum physiologique qui se transvase dans le tube lorsqu'elle est pressée. Il existe aussi des prothèses semi-érectiles, leur insertion se fait de la même façon que pour une prothèse à pompe.




PROTHÈSE ÉRECTILE AVEC POMPE
POST-PHALLOPLASTIE

Le néo-pénis est présenté vu de dessous, en érection.



1



2

1/ Sans actionner la pompe, le néo-pénis est « au repos ».

2/ Une fois la pompe actionnée, le néo-pénis est en érection.

Pour dégonfler le néo-pénis, le tube doit être maintenu plié pendant 20 secondes, le liquide retourne alors dans le réservoir.

Les opérations génitales procèdent à la même idéologie de non-reproductivité des mecs trans et non-binaires.

Elles participent aussi à renforcer les représentations hétéronormées de la sexualité d'individus socialement masculins.

Ils ne peuvent pas fabriquer ni porter d'enfants, pas en accoucher et ne peuvent en aucune façon penser leurs vagins trans comme pénétrables dans leur sexualité. Cela relève encore une fois d'un impensé sur les expressions corporelles des mecs trans et non-binaires.

Pour autant ces opérations génitales sont légitimes et peuvent participer pour les personnes trans qui les choisissent à leur puissance d'agir, mais aussi à correspondre à leur identité trans, à leur parcours trans.

TRANSIDENTITÉS

Ce terme nous paraît en général plus adéquat, il permet de mettre l'accent sur l'identité sociale plutôt que sur la sexualité. On l'utilise en général au pluriel pour souligner la diversité des identités et des parcours. De la même manière on préférera parler des personnes trans plutôt que de transsexuels/transgenres/transidentitaires, ce qui permet d'être le plus inclusif possible.

PERSONNE TRANS

Personne qui vit ou qui souhaite vivre dans un genre différent de celui qui lui a été assigné à la naissance. Cela englobe toute personne ayant fait ou souhaitant faire le choix d'une transition, qu'elle choisisse ou non d'avoir recours à des traitements médicaux dans cet objectif.

HOMME TRANS - GARÇON TRANS PERSONNE TRANS/MASCULINE

Personne assignée au féminin effectuant une transition vers le masculin ou autre chose.

FEMME TRANS - FILLE TRANS PERSONNE TRANS/FÉMININE

Personne assignée au masculin effectuant une transition vers le féminin ou autre chose.

NON-BINAIRE

Personne dont l'identité de genre ne correspond pas, pas que ou pas tout le temps à la binarité homme/femme habituellement reconnue.

PERSONNE CISGENRE - CIS

Personne qui vit dans le genre qui lui a été assigné à la naissance, qui n'est pas trans.

PASSING

Capacité d'une personne trans à être perçue comme appartenant au genre désiré. Par extension à être perçue non pas comme une personne trans mais comme un homme ou une femme cis. Il est nécessaire d'utiliser ce terme avec des guillemets et beaucoup de précaution étant donné le jugement qu'il porte forcément sur l'apparence d'une personne. Il est aussi important de se rappeler que si certaines personnes trans souhaitent avoir un « bon passing » pour leur sécurité (agressions, discriminations) ou pour des raisons personnelles, toutes les personnes trans ne prendront pas forcément bien qu'on les « complimente » en leur disant qu'elles ont un « bon » passing :
« on dirait pas » =
« il est souhaitable que ça ne se voie pas ».

RESSOURCES :
www.outrans.org

FÉDÉRATION TRANS ET INTERSEXES :
www.fedetransinter.org

FORUMS D'INFORMATIONS
Trans District : www.forum-ftm.fr

I-Trans : www.i-trans.net/forum-trans/index.php

CONTACT@OUTRANS.ORG
WWW.OUTRANS.ORG
FACEBOOK : @ASSOCIATION.OUTRANS
TWITTER : @ASSOOUTRANS

OUTRANS

CONCEPTION GRAPHIQUE & ILLUSTRATIVE : HÉLÈNE MOURRIER
RÉÉDITION 2021 : ACHÉVÉ D'IMPRIMER EN 2021
SUR LES PRESSES DE ONLINEPRINTERS

outrance